一般演題10-7
MDSに合併した壊疽性膿皮症に対して高気圧酸素療法（HBO）が奏効した1例

大江与喜子　松田健太郎　名川博之
医療法人財団樹徳会　上ヶ原病院

【はじめに】

壊疽性膿皮症は免疫不全状態に伴って発症する皮膚の潰瘍性病変であり，難治性である。骨髄異形成症候群（MDS）に合併した激しい疼痛を伴った壊疽性膿皮症にHBOを施行，著効を得たので報告する。

【症例】

73歳男性，平成25年5月MDS（RAEB-2）を発症。近隣大学病院にてステロイド（25年8月～26年4月），シクロスポリン投与（26年12月～）による治療後，芽球が増加したためアザシチジン（AZA）治療目的にて紹介となった。平成27年4月および5月にAZAを2コース投与した。3コース目の直前6月8日左前胸部に2cm大の疼痛を伴う発赤が出現し外来にてアジスロマイシンが処方された。しかし，11日に発赤腫脹は12cm大まで拡大し，加療のため入院となった。予定していたAZAの投与は中止となり，皮膚感染と考え種々の抗生剤投与（CLDM, MINO, ABK, DRPM, TEIC, SBT/CPZ, DAP）が続けられた。しかし，創部からの細菌培養はいずれも陰性であった。また，血小板が低値なため（$0.1\times10^4/\mu\ell$）生検や外科的処置は困難であった。創部は改善どころか拡大し潰瘍形成していき，40℃近くの発熱が連日続き，全身状態も著しく悪化していった。そこで，7月3日よりHBOを開始した。HBO開始時（CRP＝21.03mg/dl, WBC=22870/$\mu\ell$）には，体幹の約1/4が壊死を伴った潰瘍となっていた。

HBO（加圧2.5ATA，保圧60分）開始2日後にはCRPは急激に下降し（HBO実施2回目CRP＝12.3mg/dl），状態は徐々に安定した。その後，7月18日より壊疽性膿皮症の診断のもとにステロイドの投与を開始，7月21日HBO12回実施時点でCRP＝0.24 mg/dlとなり創部も縮小傾向に向かった。その後，8月より加圧2.0ATAでHBOを継続した。

HBO開始当初は疼痛も著しく麻薬製剤を使用し，寝たきり状態であったが，8月には自力歩行でHBO室へ訪れるまでに回復し，創部も約1/2以下にまで縮小した。この後，10月1日60回目のHBOをもって治療を終了し，現在では創部は完全に上皮化し，日常生活に介助を必要せず，原疾患の治療を継続している。

【結語】

免疫不全をベースとした難治性皮膚潰瘍にたいしてHBOを行い有効であった症例を経験した。免疫不全状態が継続したまま，HBOでCRP，発熱，疼痛など炎症マーカーが速やかに反応し，原疾患の治療が再開できるようになったことは意義深い。

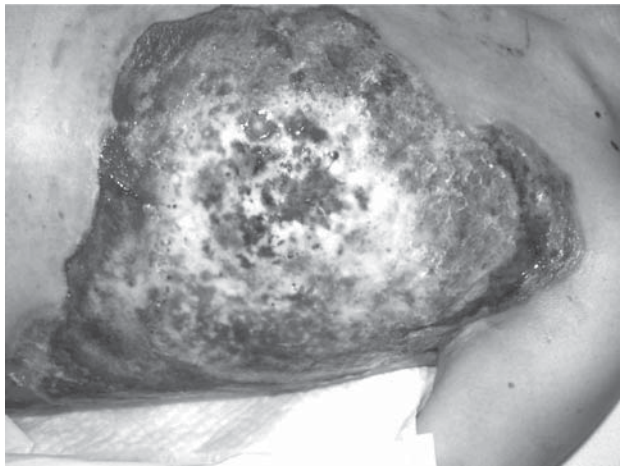

高気圧酸素治療前

高気圧酸素治療後（49回）