●症例報告

潰瘍性大腸炎に伴う壊疽性膿皮症に対する高気圧酸素療法の効果

井上卓也* 山本五十年** 小林繁夫**
高橋英世** 澤田祐介*** 鮫島耕一郎****

症例は，潰瘍性大腸炎に対してステロイドとsalazosulfapyridine（SSP）の投与を受けていた29歳，男性である。1988年4月26日，右下腿に小擦過創を作った。創部は次第に感染創となり，治療を受けたが，壊死に陥り急速に増強した。外科的デブリードマン後，創は再度壊死に陥り，拡大した。6月10日，二度目の外科的デブリードマンを受け，翌日，鹿児島大学病院を受診した。

受診時，下血，貧血，低蛋白血症，肝機能障害を認めた。プレドニゾロンとSSP及び抗生剤の投与と，高カロリー輸液及び高気圧酸素療法（HBO：2.5ATA）を施行した。創状態は良性肉芽となったため，皮膚欠損部に自家皮膚移植を行った。術前・術後に連日26回のHBOを施行した結果，壊疽性膿皮症は完治した。

我々は，本症例を含め，HBOにより治療された壊疽性膿皮症の国内外報告例10例について，HBOの効果と有用性につき考察した。本研究の結果から，HBOは，壊疽性膿皮症に有効であり，潰瘍性大腸炎の進行を抑制する作用を有する可能性もあることが示唆された。

キーワード：壊疽性膿皮症，潰瘍性大腸炎，高気圧酸素療法

The effect of hyperbaric oxygen therapy on pyoderma gangrenosum with ulcerative colitis—A case report—

Takuya Inoue* Isotoshi Yamamoto** Shigeo Kobayashi** Hideyo Takahashi** Yuhsuke Sawada*** Kohichiro Sameshima****

*Department of surgery, Mito national hospital
**Department of hyperbaric medicine, Nagoya university hospital
***Department of critical care medicine, Nagoya university hospital
****Sameshima kyoritu hospital (in Kagoshima city)

A 29-yr-old male had received the medication of prednisolone and salazosulufapyridine (SSP) for ulcerative colitis. He was injured in the right leg and had a small rubbing wound on 26 April 1988. His wound became infectious day by day and so was managed. But the necrotic changes of his wound rapidly increased. He had surgical debridement, but this wound became more necrotic and widened. On 10 june 2nd surgical debridement was performed and next day he consulted the Kagoshima university hospital. On consultation he had melena. anemia, hypoproteinemia and hepatic dysfunction. He received these administration of predonizolone, SSP and antibiotics, hyperarimentation and hyperbaric oxygenation (HBO：2.5ATA). His wound became clear with good granulation and so we performed autograft on the skin defect portion of this wound. Pre and postoperative HBO was performed every day 26 times. As a result pyoderma gangrenosum of this patient healed over curatively.

10 cases that have been reported as pyoderma

*国立水戸病院外科
**名古屋大学医学部附属病院高気圧治療部
***名古屋大学医学部附属病院救急部
****さめしま共立病院（鹿児島市）

gangrenosum treated by HBO in the world including our case are discussed with regard to the effect and usefulness of HBO for pyoderma gangrenosum. From this present study, we suggest that HBO is markedly effective on the healing of pyoderma gangrenosum and the suppression of ulcerative colitis.

*Key*words：
pyoderma gangrenosum
ulcerative colitis
hyperbaric oxygenation

はじめに

壊疽性膿皮症に対して高気圧酸素療法（hyperbaric oxygenation：HBO）を施行した報告例は本邦では皆無であり，国外での報告例も9例を数えるに過ぎず，未だ治療法として確立されるに至っていない。我々は潰瘍性大腸炎を伴う壊疽性膿皮症の稀有な一例にHBOを施行し，壊疽性膿皮症を治癒せしめたので，文献的考察を加え報告する。

症　例

29歳，男性.

主　訴：右下腿前面の皮膚潰瘍

家族歴：特記すべきことなし

既往歴：特記すべきことなし

現病歴：昭和62年1月血便が出現し，某医にて潰瘍性大腸炎と診断され，ステロイドとサラゾスルファピリジン（以下，SSPと略す）の長期投与を受けた。翌年4月26日，右下腿前面を受傷し軽度の小擦過創を作ったが，創部は疼痛，腫脹が次第に強くなり，5月1日近医に入院した。しかし，加療後，創は悪化の傾向をたどり，感染創となったため，5月6日さめしま共立病院に転院した。転院時，創より黄色ブドウ球菌が検出され，創処置とともに抗生剤の投与がなされた。その後，創部からの細菌は検出されないにもかかわらず，急速に壊死が進行し，転院時7cm×5cmの創が，5月13日には22.5cm×16cmと拡大した。この時点で外科的debridementが行われたが，創面に不良肉芽・膿苔が出現し辺縁が再び壊死に陥った。創が25cm×10cmに拡大した6月10日，2回目の外科的debridementを行い，翌日，HBO目的にて鹿児島大学医学部附属病院救急部に受診となった。

来院時現症：血圧125-84mm Hg. 脈拍68／分，整. 呼吸音；正常肺胞音. 心雑音(－). 腹部；軟・平坦で肝脾は触知せず. 四肢；浮腫なし. 神経学的所見；異常なし. リンパ節；触知せず. 創部；壊死・感染なし（**図1—a**）.

来院時検査所見：**表1**に来院時検査所見を示した。粘血便，貧血，低蛋白血症，肝機能障害が認められ，CRP＋10.9，白血球数8600／mm³であった。細胞性及び液性の免疫能はともに正常範囲であった。

治療方法：① HBO；2.5ATA（90分），さめしま共立病院からの通院治療にて連日，計26回行った。②ステロイドは発症前の投与量より増量した（プレドニゾロン；30mg／日）。③SSP(サラゾピリン®)は3 g／日の投与を続行した。④抗生剤はPC-G300万単位／日，CMZ 3 g／日を1週間投与した。⑤中心静脈栄養を行い栄養状態の改善を図った。

臨床経過：HBOは大型2種8人収容のタンクを用い，受診後29日間に26回施行した。治療中，創部に不良肉芽，感染，壊死の所見は認められず，徐々に植皮に適した良性肉芽となった（**図1-b**）。18回目のHBO後に植皮可能と判断し，自家皮膚移植術を行った（**図1-c**）。植皮後，更に8回のHBOを施行し，植皮片の100％生着を得た（**図1-d**）。壊疽性膿皮症の創部は受診後35日目，擦過創受傷後81日目で完全治癒を認め，平成4年1月現在，再発の徴候を認めていない。

潰瘍性大腸炎については，壊疽性膿皮症発症10日前の大腸ファイバースコープによる直腸検査で，active bleeding（＋），ulcer（＋）であった（**図2-a**）が，HBO終了後19日目の7月28日には，pseudopolyposis（＋），ulcer（－），erosion（－）の所見を得た（**図2-b**）。しかし，HBO終了後40日目の8月18日にはbleeding(＋), mucuss（＋），ulcer（＋），pseudopolyposis（＋）となり（**図2-c**），以後10月13日まで6回の検査にて，いずれもbleeding（＋），mucuss（＋）の活動性所見を認めた。

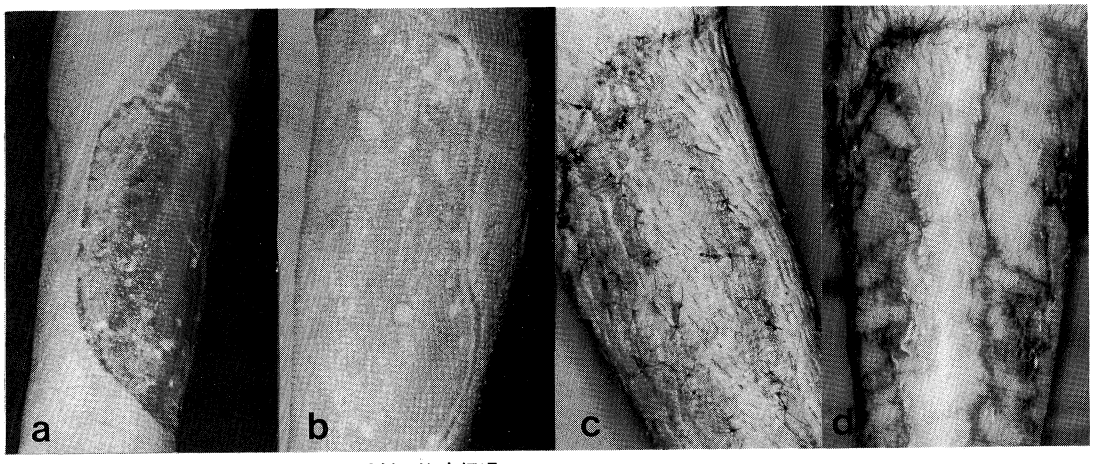

図1　右下腿創の治癒経過
a．来院時（debridement 後）　b．15回目の HBO 施行後
c．自家皮膚移植術直後　d．HBP 終了後

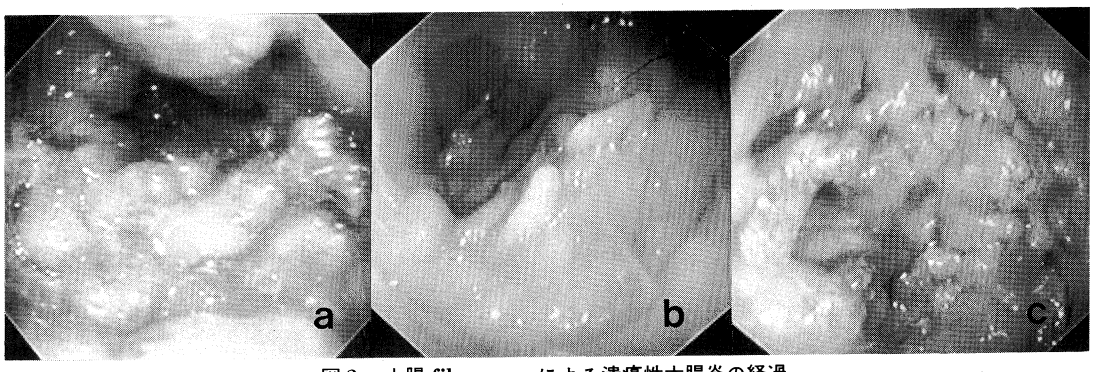

図2　大腸 fiberscope による潰瘍性大腸炎の経過
a．HBO 施行前の直腸所見
b．HBO 終了後19日の直腸所見
c．HBO 終了後40日の直腸所見

考　　察

1．潰瘍性大腸炎と壊疽性膿皮症

壊疽性膿皮症は，1930年に Brunsting ら[1]によって命名されて以来，多数の報告例があり，様々な疾患に合併することが明らかになってきた[2)3)]。欧米においては，壊疽性膿皮症のおよそ半数が潰瘍性大腸炎に合併すると言われているが[4)5)]，本邦においては，大動脈炎症候群との合併例が22%[6)]と多く，潰瘍性大腸炎との合併例が9%[6)]と極めて少ない。本邦における潰瘍性大腸炎と壊疽性膿皮症の合併例の報告は，自験例を含めてわずか34例[6)~8)]である。

潰瘍性大腸炎に壊疽性膿皮症を伴った場合，壊疽性膿皮症は潰瘍性大腸炎の発症または急性増悪期に前後して発症し，消長をともにすることが指摘されている[1)6)]。

壊疽性膿皮症の原因はいまだ明らかではないが，免疫機構の異常や自己免疫疾患が想定されており[2)9)17)]，潰瘍性大腸炎もまた免疫系の異常が原因と考えられている[9)]。壊疽性膿皮症の病勢は潰瘍性大腸炎のそれに左右されると考えられてい

表1　入院時検査所見

1.	末梢血液検査		3.	免疫学的検査	
	白血球数	8600/mm³		IgG	1320mg/dl
	白血球分画			IgA	185mg/dl
	Baso.	0％		IgM	551mg/dl
	Eosino.	2％		抗核抗体	(−)
	N-Stab.	24％		抗 DNA 抗体	(−)
	N-Seg.	58％		PHA	194
	Lympho.	12％		(control 106)	
	Mono.	3％		$OKT3^+$	82.8％
	N-Meta.	1％		$OKT4^+$	31.5％
	赤血球数	338×10⁴/mm³		$OKT8^+$	51.0％
	血色素	66.3％		$OKT4^+/OKT8^+$	0.62
	ヘマトクリット値	29.2％			
	血小板数	64.1×10⁴/mm³	4.	尿検査	
				蛋白	(−)
2.	血清生化学検査			糖	(−)
	総蛋白	5.1g/dl		ウロビリノーゲン	(±)
	アルブミン	2.4g/dl		ビリルビン	(−)
	総ビリルビン	0.5mg/dl		尿潜血反応	(＋＋)
	GOT	66K-U		pH	7.5
	GPT	176K-U		比重	1.005
	LDH	2217W-U			
	γ-GTP	29mu/ml	5.	便	
	総コレステロール	149mg/dl		粘血便	(+)
	トリグルセライド	90mg/dl	6.	赤血球沈降速度	111ml/h.
	グルコース	169mg/dl			
	尿素窒素	6.2mg/dl			
	クレアチニン	0.9mg/dl			
	Na	139mEq/l			
	K	4.2mEq/l			
	Cl	98mEq/l			
	Fe	36μg/dl			
	CRP	＋10.9mg/dl			

る。

2.　壊疽性膿皮症の治療法

壊疽性膿皮症の治療については，従来，ステロイドの全身投与が有効であるとされているが，治療法はいまだ確立されていない。**表2**に潰瘍性大腸炎に合併した壊疽性膿皮症について我々が収集し得た本邦報告例に自験例を含む34例の生命予後と治癒例の治療別内訳を示した。治癒例28例中，ステロイドのみが18例，ステロイド・SSPの併用例が6例あり，ステロイド有効例が多い。しかしながら，文献上ステロイドが全く無効で治療に難渋し，病悩期間が長期に及んだり，最終的に大腸切除術を行うことによってようやく寛解した症例[10)11)]も報告されている。こうしたステロイド抵抗性の症例に対して，最近では新しい治療法が模索されており[12)]，HBOもその一つとして国外で試みられている。

表2　潰瘍性大腸炎に合併した壊疽性膿皮症の本邦報告例の予後と治癒例の治療法別内訳

治　癒　例	28例
〈治療別内訳〉	
・steroid のみ	18
・steroid＋salazosulufapyridine	6
・salazosulufapyridine	1
・clofazimine	1
・抗生剤	1
・HBO＋steroid＋salazosulufapyridine	1
死　亡　例	2例
不　明	4例
計	34例

3.　壊疽性膿皮症に対するHBOの効果

我々が収集し得た国内外での壊疽性膿皮症に対するHBOの報告例は，自験例を含めて10例[13)~18)]であった。**表3**に，このHBO施行例10例を検討した結果を示したが，10例のうち7例がステロイドによる治療が無効であった。また，全症例の病悩期間は，3ヵ月から13年と非常に長期に及んでいた。これら全例がHBOを受けており，HBOが無効と判定された症例5[17)]を除く9例においてHBOが有効と判定され，うち7例において壊疽性膿皮症は治癒した。自験例は，発症からHBO開始までに46日を経過していたが，HBO施行により約1ヵ月で壊疽性膿皮症は治癒し，本症に対するHBOの効果を確認できた。また，壊疽性膿皮症においては自家皮膚移植でも術後7～13日で拒絶反応が起こるとの報告[3)14)]があり，植皮は禁忌とされているにもかかわらず，HBOの併用により自験例を含めて植皮した5例において，植皮片の生着を認めたことは注目に値する。

壊疽性膿皮症は，現在米国ではHBOの適応疾患として検討中であるが，我々は自験例及び文献的考察から，本症に対してHBOは最終手段として位置付けるのではなく，その初期から試みるべき有効な治療手段の一つであると考える。

4.　潰瘍性大腸炎に対するHBOの効果

図2に示すように，HBO施行前に活動性であった潰瘍性大腸炎は，HBO終了後19日目の時点で内視鏡所見上著しい改善を認めた。しかし，その後20日目の内視鏡所見で，ステロイドとSSPの投与にもかかわらず再燃を認め，以後，活動性となった。この結果から，我々は，潰瘍性大腸炎に対してHBOは治癒的効果を望めないとしても，少なくとも病状の進行を抑制する効果を有するものと考える。

潰瘍性大腸炎に対するHBOの効果を検討した報告は国内外ともに皆無である。今後，潰瘍性大腸炎に対するHBOの効果と適応につき，詳細な研究が期待される。

結　語

1.　潰瘍性大腸炎を合併した壊疽性膿皮症の稀な一例を経験し，治療法にHBOを導入して壊疽性膿皮症を治癒せしめ得た。

2.　自験例を含めて，HBOを施行した壊疽性膿皮症の報告例10例を検討した結果，HBOは壊疽性膿皮症に有効であると考えられた。

3.　合併疫患としての潰瘍性大腸炎に対しても，HBOはその進行を抑制する作用を有する可能性があることが示唆された。

なお，本論文の要旨は，第23回日本高気圧環境医学会総会（1988年10月28日：盛岡市）で発表した。

表3　壊疽性膿皮症に対するHBO施行例

	非植皮例					植皮例				
症例	1[13]	2[14]	3[15]	4[16]	5[17]	6[18]	7[18]	8[18]	9[18]	自験例
報告者	Barr	Thomas	Fuhrman	Wyrick	Greenberg	Davis				井上
年齢・性	40・M	54・F	22・M	23・F	23・F	64・M	17・F	62・F	22・F	23・M
合併症	潰瘍性大腸炎	気管支喘息	潰瘍性大腸炎	記載なし	関節炎	関節リウマチ	憩室炎	なし	潰瘍性大腸炎	潰瘍性大腸炎
ステロイド治療効果	記載なし	無効	無効	無効	有効	無効	無効	無効	無効	—
病悩期間	13年	記載なし	16ヵ月	記載なし	5年	3ヵ月	3年	11年	5年	81日
HBO方法	2.5ATA 60分	2.0ATA 30分	2.0ATA 120分	2.5ATA	記載なし	2.4ATA 90分	2.4ATA 90分	2.4ATA 90分	2.4ATA 90分	2.5ATA 90分
HBO回数	81	13	10	96	記載なし	31 植皮前22 植皮後9	82 植皮前75 植皮後7	76 植皮前39 植皮後37	27 植皮前24 植皮後3	26 植皮前18 植皮後8
ステロイド併用	記載なし	(+)	記載なし	(−)	(+)	(−)	(−)	記載なし	(−)	(+)
抗生剤併用	記載なし	(+)	記載なし	(−)	(−)	(+)	(−)	(−)	(−)	(+)
植皮生着率	—	—	—	—	—	100%	100%	100%	100%	100%
予後	記載なし	22ヵ月再発なし	12ヵ月再発なし	記載なし	HBO無効ステロイドにて治癒	25ヵ月再発なし	30ヵ月再発なし	24ヵ月再発なし	12ヵ月再発なし	3年6ヵ月再発なし

〔参　考　文　献〕

1) Brunsting L. A., Goeckerman, W. H., O' Leary, P. A. : Pyoderma (ecthyma) gangrenosum. Clinical and experimental observations in five cases occurring in adults. Arch. Dermatol., 22 : 655-580, 1930
2) Powell,F. C., Schroeter, A. L. , Su, W. P. D., et al. : Pyoderma gangrenosum and monoclonal gammopathy. Arch. Dermatol., 119 : 468-472, 1983
3) Jennings, J. L. : Pyoderma gangrenosum : Successful treatment with intralesional steriods. J. Am. Acad. Dermatol. 9 : 575-580, 1983
4) Perry, H. O. : Pyoderma gangrenosum. South. Med. J., 62 : 899, 1969
5) Thornton, J. R., et al. : Pyoderma gangrenosum and ulcerative colitis. Gut, 21 : 247, 1980
6) 岡清仁，西田達郎，南部匠：潰瘍性大腸炎に併発した壊疽性膿皮症の1例. 内科, 59 : 183-187, 1987
7) 杉江元彦，嶋田満，稲垣貴史，他：潰瘍性大腸炎を伴った壊疽性膿皮症の1例. 日消誌., 83 : 2227-2231, 1986
8) 酒井孝夫，西野執，阿部良和，他：壊疽性膿皮症に合併した潰瘍性大腸炎の1例. 日消誌., 84 : 291-296, 1987
9) 丹波靱負，加納正，山田瑞穂：Pyoderma gangrenosum に対する免疫学的考察. 皮膚科の臨床, 13 : 3-17, 1971
10) Smith, E. H., Essop, A. R., Segal, I., et al. : Pyoderma gangrenosum and ulcerative colitis in Black South Africans. S. Afr. Med. J. 66 : 341-343, 1984
11) Talansky, A. L., et al. : Dose intestinal resection heal the pyoderma gangrenosum of inflammatory bowel disease? J. Clin. Gastroenterol., 5 : 207, 1983
12) Schwaegerle, S. M., Bergfeld, W. F, Senitzer, D., et al. Pyoderma gangrenosum : A review. J. Am. Acad. Dermatol., 18 : 559-568, 1988
13) Barr, P. O., Enfors, W., Eriksson, G. : hyperbaric oxygen therapy in dermatology. Br. J. Dermatol., 86 : 631-635, 1972
14) Thomas, C. Y., Crouch, J. A., Guastello, J. : Hyperbaric oxygen therapy for pyoderma gangrenosum. Arch. dermatol., 110 : 445-446, 1974
15) Fuhrman, D. L. : Hyperbaric oxygen therapy (letter). Arch. Dermatol. 111 : 657, 1975
16) Wyrick, W. J. , Mader, J. T., Butler, M. E., et al. : Hyperbaric oxygen treatment of pyoderma gangrenosum. Arch. Dermatol., 114 : 1232-1233, 1978
17) Greenberg, S. J., Jegasothy, BV., Johnson, RB., et al. : Pyoderma gangrenosum. Occurrence with altered cellular immunity and a circulating serum factor. Arch. Dermatol. 118 : 498-502, 1982
18) Davis, J. C., Landeen, J. M., Levine, R. A. : Pyoderma gangrenosum : Skin grafting after preparation with hyperbaric oxygen