

### 一般演題 7-3

## ヘリウムガス自殺に対する高気圧酸素治療の実際

土居 浩 山川功太

東京都保健医療公社 荏原病院 脳神経外科

#### 【はじめに】

昨年の本会で声変わりのためのヘリウムガスボンベ（酸素混合）による脳ガス塞栓症の報告をしたが、今回ヘリウム100%のガス缶からの吸引で自殺した症例に対し高気圧酸素治療（HBO）を施行した症例を経験したので報告する。数年前から本邦での報告が散見するようになった。しかし状態が悪く治療の対象になった症例はなかったが、今回救命だけでなく、かなりの回復を得られたので報告する。

症例：20歳男性，大学生。

既往歴：特記事項なし

現病歴：2016年3月17日大学の寮自室で、ネットで紹介されているヘリウムガス缶（ヘリウム100%）を吸入し倒れているところを、父親が発見救急要請。某県立救命センターに搬送。搬送時の意識レベルはJCSで20～30であった。MRIDWIで脳内に多発の高信号検出しヘリウム関連の低酸素脳症の診断で転院依頼。バイタルサインは安定していたが、意識レベルは不穏の状態。純酸素治療で加療後、翌日当院に搬送。

現症，経過：発症翌日当院に転院。緊急にHBO（2気圧，1.5時間）施行し，その後連日HBOを10回施行。MRIDWI再検でも脳内に多発の高信号検出（**図1**），広範囲に低酸素脳症をきたしたと思われるが，通常の低酸素脳症で見られる白質と灰白質の境界不鮮明などは認めなかった。HBO連日施行し10日経過後より発語が出現。同時期にMRIDWI画像での高信号も劇的に改善傾向がみられた。20日終了後には介助歩行も可能となり，高次脳機能障害は残存するが，自力歩行，食事も含め可能となり，発症後40日で回復期リハビリテーション病院に転院した。

#### 【考案】

前述のヘリウムガス缶（He80%）吸入後の脳ガス塞栓症も両側内頸動脈領域の末梢に虚血が認められ，今回も類似の画像を呈したことからヘリウムガスの特

性が関与していることが推測された。今回のヘリウムガス缶はヘリウム100%で風船用であった。欧州などでは安楽死に用いられ，低酸素脳症による死亡原因とされているが，何らかの操作で途中で中断し，呼吸停止をきたさなかったと考えられた。経過中のMRIで脳幹小脳には障害がなく，大脳皮質のみの病変であったのが確認されている。ネットにてこの方法による自殺を推奨する動画がいまだに紹介されており，この症例もその方法によることが，警察の捜査で確認されており，今後も対応に高気圧酸素治療が必須になるのではと思われ，報告した。

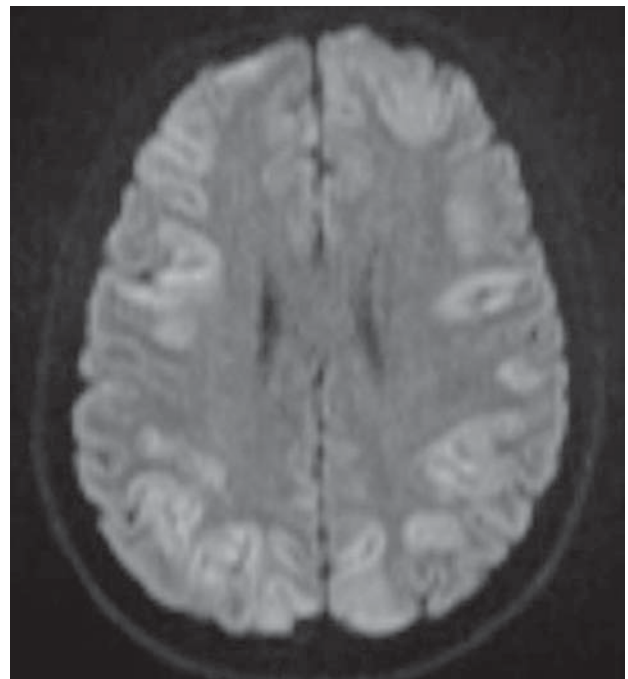


図1