

一般演題4-1

下肢難治性皮膚潰瘍における人工炭酸泉足浴療法と高気圧酸素療法併用の有用性について

野堀耕佑<sup>1)</sup> 中島基裕<sup>1)</sup> 伊藤さやか<sup>1)</sup>  
 樋口知之<sup>1)</sup> 小山昌利<sup>1)</sup> 市橋孝章<sup>1)</sup>  
 春田良雄<sup>1)</sup> 新美清章<sup>2)</sup> 三竹重久<sup>3)</sup>  
 味岡正純<sup>4)</sup>

- 1) 公立陶生病院 臨床工学部
- 2) 公立陶生病院 心臓血管外科
- 3) 公立陶生病院 神経内科
- 4) 公立陶生病院 循環器内科

【緒言】難治性潰瘍は治療に抵抗する慢性潰瘍であり、好発部位は血行動態が不良になりやすい下肢で、他の部位に比べいったん潰瘍が生じると難治性に移行しやすい傾向がある。原因としては外傷、褥瘡、糖尿病性潰瘍、膠原病であり、治癒を妨げる因子としては低栄養、感染、ステロイドの服用、機械的刺激があげられる。治療は、潰瘍の原因、誘因や治癒を妨げる因子を解明し除去する必要があり、壊死した組織を外科的に除去するデブリードマン、抗生剤の投与や抗菌薬を含んだ軟膏を患部へ塗布する感染対策及び肉芽の形成、植皮術などによる上皮化などがあげられる。この肉芽形成と上皮化の促進を高める治療として高気圧酸素治療(Hyperbaric Oxygen Therapy: 以下HBOT)ならびに人工炭酸泉浴に着目し、両者を併用する試みを行った。

【目的】人工炭酸泉足浴療法は山梨医科大学入来、名古屋共立病院林らの論文から患部を炭酸泉にて浸漬することにより、身体に負担をかけず、皮膚から炭酸ガスが取り込まれ、皮膚血管が拡張し皮膚の血流促進と血管抵抗が減少する。また皮膚の血流の増加に伴い筋血流も増加することにより組織への熱の運搬、組織酸素分圧の増加、栄養供給、老廃物の除去といった効果が得られる<sup>1,2)</sup>。下肢末梢循環障害では、時に難治性を呈し、下肢切断を余儀なくされる場合も少なくない。また糖尿病を合併している場合では、動脈硬化症に起因する末梢血管障害や免疫能の低下により創傷治癒

が遷延する。今回、下肢難治性皮膚潰瘍の症例に対し、人工炭酸泉足浴療法を併用したHBOTを経験したため報告する。

【症例】71歳男性で、数日前から右5趾が腫脹し当院受診。既往歴は心筋梗塞。当院皮膚科及び心臓血管外科にて、局所の洗浄と消毒による処置、抗菌剤、血管拡張剤による薬剤療法を行ったが効果見られず潰瘍を形成。HBOT開始前の脈波伝播速度(以下PWV)、ABI及びTBIの結果では、PWVは数値が高く動脈硬化が進展している可能性が考えられ、ABIやTBIでは、ABIは両足首ともに正常値内であったが、TBIでは右足趾が測定できず左足趾も低値と足趾に狭窄などの血管障害が疑われた(図1)。またCT画像では右の前脛骨動脈の閉塞ないし狭窄が疑われた(図2)。治療開始13日目に右5趾難治性皮膚潰瘍の診断にてHBOT開始となった。

【方法】HBOT開始12回目より人工炭酸泉足浴療法を併用した。人工炭酸泉足浴療法は遊離二酸化炭素濃度を1,000ppm以上にした約37℃の温水で、HBOT施行前に創部を15分間足浴した。HBOTは第1種高気圧治療装置(ゼクリスト社製)を用いて、2絶対気圧まで加圧し、治療気圧60分間で施行した。

【結果】人工炭酸泉足浴療法施行した結果、人工炭酸泉浸漬部は足浴終了時に皮膚潮紅が観察された。

HBOT開始12回目までは潰瘍部に肉芽形成、上皮化といった変化は見られず、潰瘍部の滲出液は継続していた。

人工炭酸泉足浴療法を併用後、潰瘍部の黄色壊死組織の減少、皮膚の上皮化及び痛みの改善が見られ、右5趾の切断は免れることができた(図3)。

【考察】高濃度の炭酸ガスは皮膚から吸収されると、血液中の二酸化炭素濃度が上昇するため、生体は血管を拡張して血流を増加させ、新陳代謝を強く活性化する。これらの作用とHBOTの酸素供給による抗菌、血管新生、上皮化、及び創傷治癒促進の相互効果によって、皮膚潰瘍及び末梢循環の改善を得られる可能性が示唆された。また、人工炭酸泉足浴療法無侵襲で簡便性に優れており、PTAや外科的治療など侵襲的な治療を必要とせず虚血症状を改善させることができると考えられた。

【結語】現在のところ人工炭酸泉足浴療法とHBOT併用に関するガイドラインやエビデンスの発表は散見されていない。今後、現在の設定プロトコルをもとに症例数を積み重ね検討していきたい。

【文献】

- 1) 入来正躬: (人工)高濃度炭酸泉の基礎と臨床. 炭酸泉誌4(1):39~48; 2003
- 2) 林 久恵: 重症虚血肢に対する人工炭酸泉足浴の効果. 日本心臓リハビリテーション学会誌. 第8巻第1号

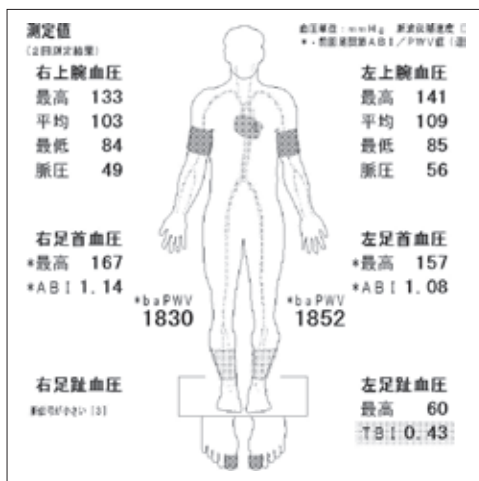


図1 治療開始前のPWV結果



図2 治療前のCT画像

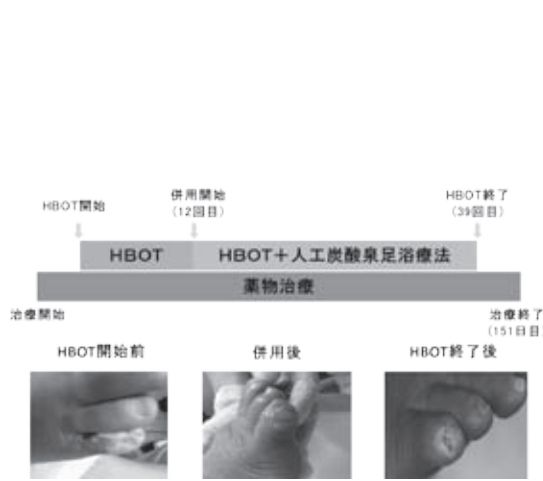


図3 治療経過